



CIENCIAS BIOMÉDICAS

Artículo de revisión

Tercer ventriculostomía endoscópica secundaria en pacientes mielodisplásicos con hidrocefalia por disfunción del shunt: revisión sistemática

Ernesto Enrique Horta-Tamayo ^{1,2*} <https://orcid.org/0000-0002-1292-1689>

Diana Rosa Ortega-Raez ^{1,3} <https://orcid.org/0000-0002-6992-3570>

Luis César Acosta-González ^{1,3} <https://orcid.org/0000-0002-6463-4243>

Amanda Carla Saquisili-Reyes ^{1,4} <https://orcid.org/0000-0003-1843-8740>

Alfredo Carlos Rodríguez-Portelles ^{1,5,6} <https://orcid.org/0000-0001-6920-0527>

Martha Suárez-Cruz ¹ <https://orcid.org/0000-0002-4608-4903>

¹ Universidad de Ciencias Médicas de Holguín, Facultad de Ciencias Médicas Mariana Grajales Coello. Holguín, Cuba.

² Hospital de Referencia de Maradi. Maradi, Niger

³ Hospital Docente Clínico Quirúrgico Lucía Iñiguez Landín. Holguín, Cuba

⁴ Hospital "Vicente Corral Moscoso". Cuenca, Ecuador

⁵ Hospital Axxis de Especialidades. Quito, Ecuador

⁶ Hospital Padre Carollo. Quito, Ecuador

*Autor para la correspondencia: ernestoht@infomed.sld.cu

RESUMEN

La hidrocefalia se presenta en el 20 % de los pacientes con mielomeningocele al nacimiento, alcanzando hasta un 85 % luego de su reparación quirúrgica. Con el uso de la tercer ventriculostomía endoscópica la morbilidad a largo plazo y la mortalidad, inherente a la derivación ventrículo-peritoneal, puede ser evitada convirtiéndose en una alternativa atractiva. Se llevó a cabo una revisión sistemática para evaluar el rol de la tercer ventriculostomía endoscópica secundaria en pacientes mielodisplásicos con hidrocefalia por disfunción del **shunt**. Fueron elegidos 13 artículos que incluyeron un total de 197 pacientes. El índice de éxito presentó un amplio rango (50 %-100 %, promedio 69,9 %). En conclusión, a pesar de la evidencia limitada la tercer ventriculostomía endoscópica secundaria puede considerarse una alternativa atractiva para el manejo de pacientes mielodisplásicos seleccionados, con hidrocefalia por disfunción del **shunt**. Se necesitan estudios con mayor solidez estadística para emitir claras recomendaciones.

Palabras clave: tercer ventriculostomía endoscópica, mielomeningocele, hidrocefalia

Editor

Lisset González Navarro
Academia de Ciencias de Cuba.
La Habana, Cuba

Traductor

Darwin A. Arduengo García
Academia de Ciencias de Cuba.
La Habana, Cuba

Secondary endoscopic third ventriculostomy in myelodysplastic patients with hydrocephalus due to shunt malfunction: systematic review

ABSTRACT

Hydrocephalus occurs in 20% of patients with myelomeningocele at birth, reaching up to 85% after surgical repair. With the use of the endoscopic third ventriculostomy, the long-term morbidity and mortality inherent to the ventriculoperitoneal shunt can be avoided, making it an attractive alternative. A systematic review was carried out to evaluate the role of secondary endoscopic third ventriculostomy in myelodysplastic patients with hydrocephalus due to shunt malfunction. Thirteen articles were chosen, which included a total of 197 patients. The success rate presented a wide range (50%-100%, average 69,9%). In conclusion, despite the limited evidence, secondary endoscopic third ventriculostomy can be considered an attractive alternative for the management of selected myelodysplastic patients with hydrocephalus due to shunt malfunction. Studies with greater statistical strength are needed to issue clear recommendations.

Keywords: endoscopic third ventriculostomy, myelomeningocele, hydrocephalus

INTRODUCCIÓN

La hidrocefalia se presenta en el 20 % de los pacientes con mielomeningocele (MMC) al nacimiento, alcanzando hasta un 85 % luego de su reparación quirúrgica. ^(1,2) Teniendo en cuenta que aproximadamente el 75 % de los niños con MMC alcanzan la edad adulta, el control adecuado de la hidrocefalia es extremadamente importante para ofrecerle a estos niños una elevada calidad de vida a largo plazo. ⁽²⁾ El tratamiento quirúrgico estándar de la hidrocefalia relacionada al MMC es la derivación ventrículo-peritoneal (DVP). Sin embargo, las complicaciones relacionadas a este proceder son altas, y el paciente es sometido a múltiples cirugías de revisión durante su vida. ^(3,4)

La tercer ventriculostomía endoscópica (TVE) secundaria es definida como la realización de una ventriculostomía posterior al cierre del estoma, luego de una TVE primaria o en aquellos casos presentados con disfunción del *shunt*. ⁽⁵⁾ Con el uso de la TVE, la morbilidad a largo plazo y la mortalidad inherente a la DVP puede ser evitada, convirtiéndose en una alternativa potencial. ⁽³⁾ Sin embargo, aún no existe una clara evidencia sobre su efectividad. Se realizó la siguiente revisión sistemática con el objetivo de precisar el rol de la TVE secundaria en pacientes mielodisplásicos con hidrocefalia por *shunt malfunction* o disfunción de la derivación.

DESARROLLO

Métodos

Esta revisión sistemática se realizó de acuerdo con las pautas Preferred Reporting Items for Systematic Reviews and Meta-Analyses (PRISMA). ⁽⁶⁾ Las fuentes de información utilizadas fueron Pubmed/Medline y Scielo. Se utilizaron los siguientes términos de búsqueda y operadores booleanos: "endoscopic third ventriculostomy" OR "secondary endoscopic third ventriculostomy", "hydrocephalus AND myelomeningocele" y "shunt malfunction". En Scielo fueron utilizados sus equivalentes en español. La lista de referencias de los artículos se escaneó adicionalmente. Además, se efectuó una búsqueda independiente en Google Scholar utilizando los mismos descriptores en idioma inglés. El proceso de búsqueda inició el 30 de diciembre de 2022. La fecha término para la inclusión de artículos fue el 15 de enero de 2023.

Los resúmenes publicados en inglés y en español fueron examinados para su inclusión. Los resultados de la búsqueda, en las 3 fuentes de información, fueron importados al software Zotero, eliminando los artículos duplicados. De los investigadores, 3 (EEHT, DROR y LCAG) evaluaron individualmente los títulos y resúmenes, identificando aquellos relevantes.

Los criterios de inclusión empleados fueron: artículos originales, comunicaciones breves o series de casos de TVE

en pacientes mielodisplásicos con hidrocefalia por *shunt malfunction*, publicadas en idioma inglés o español, con texto completo disponible. Se excluyeron presentaciones de casos únicos, artículos editoriales, cartas al editor, libros, revisiones, metaanálisis, resúmenes de conferencia y artículos de opinión. Los artículos originales que no mencionaban el índice de éxito fueron excluidos.

Luego de la identificación de los estudios según criterios de inclusión/exclusión, 3 autores (EEHT, DROR y LCAG), revisaron manualmente, a texto completo, los 13 artículos seleccionados. Las siguientes variables fueron recopiladas de cada artículo seleccionado: autores y año de publicación, tipo de estudio, muestra, edad promedio de los pacientes, índice de éxito y complicación (por ciento). Un investigador (EEHT) evaluó la calidad de los artículos seleccionados, usando The Grades of Recommendations, Assessment, Development and Evaluation (GRADE), clasificando la evidencia en alta, moderada, baja o muy baja. ⁽⁷⁾

RESULTADOS

El diagrama PRISMA muestra los resultados de la búsqueda (figura 1). La búsqueda inicial encontró 715 artículos,

la eliminación de los duplicados excluyó 568 artículos, y los restantes 147 fueron escaneados. Aquellos artículos que no cumplían los criterios de inclusión de acuerdo a la información explícita en el título o resumen fueron excluidos, revisando un total de 18 artículos a texto completo. Luego de una revisión adicional, fueron elegidos 13 artículos para nuestro estudio, de los cuales 9 fueron retrospectivos, un estudio de cohorte y los restantes prospectivos.

Los artículos incluyeron un total de 197 pacientes (tabla 1). La edad promedio de los pacientes solo fue informada en 8 estudios, lo cual dificultó la interpretación de los resultados. El índice de éxito presentó un amplio rango (50 %-100 %, promedio 69,9 %). Solo se reportaron complicaciones en 2 artículos, 1 de ellos prospectivo, pero en ambos fueron inferiores al 10 %. Los criterios de "éxito" utilizados por los autores fueron muy variables (tabla 2). ^(8,9,10,11,12,13,14,15,16,17,18,19,20)

DISCUSIÓN

A pesar de toda la evidencia en relación con la dilatación ventricular que acompaña al MMC, este tipo peculiar de hidrocefalia sigue siendo relativamente oscuro. ⁽²¹⁾ La mayoría de

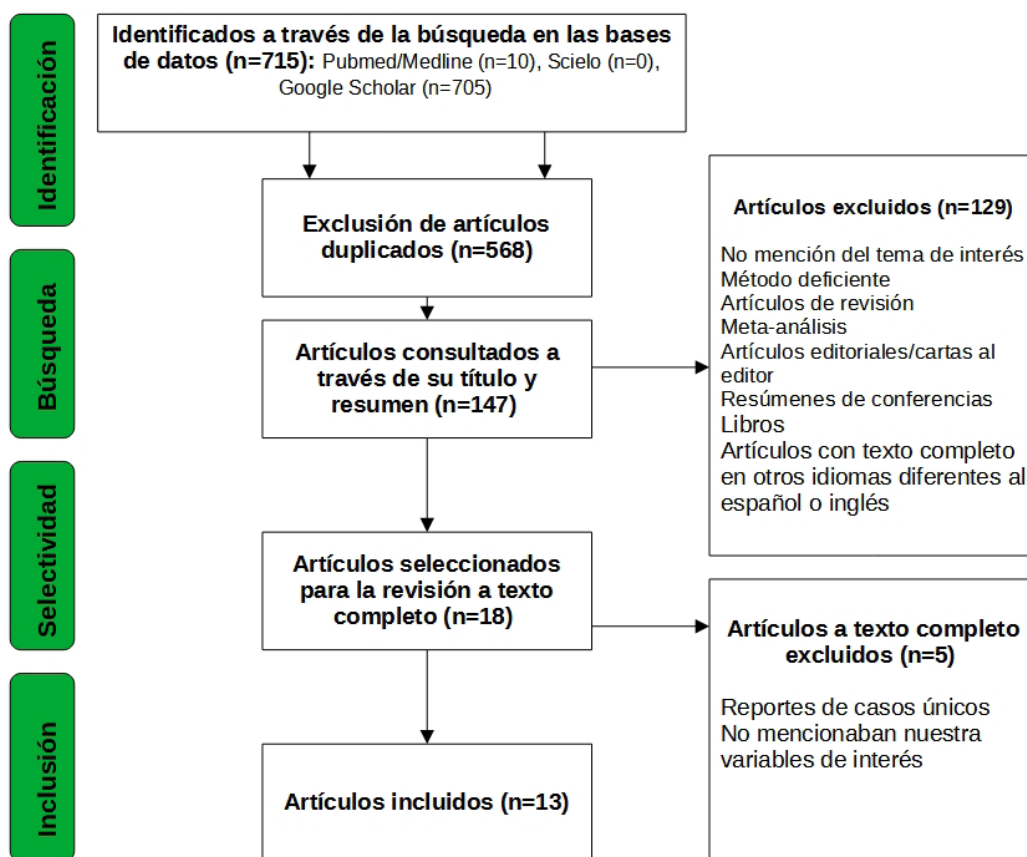


Fig. 1. Flujograma de esquema de búsqueda PRISMA.

Tabla 1. Características de los estudios de TVE secundaria en pacientes con hidrocefalia postreparación de mielomeningocele con *shunt malfunción*

Autores/Año/Cita	Tipo de estudio	Nivel de evidencia	Muestra (n)	Edad promedio, años (rango)	Índice de éxito (%)	Complicación (%)
Jones <i>et al.</i> /1990 ⁽⁸⁾	Prospectivo (serie de casos)	Baja	3	10	2 (67 %)	0
Jones <i>et al.</i> /1996 ⁽⁹⁾	Cohorte	Moderada	14	-	13 (92,9 %)	-
Teo y Jones/1996 ⁽¹⁰⁾	Retrospectivo	Baja	55	11	46 (83,6 %)	-
Beems <i>et al.</i> /2002 ⁽¹¹⁾	Retrospectivo	Muy baja	2	-	1 (50 %)	0
Buxton <i>et al.</i> /2003 ⁽¹²⁾	Retrospectivo	Muy baja	13	-	8 (62 %)	-
O'Brien <i>et al.</i> /2005 ⁽¹³⁾	Retrospectivo	Muy baja	20	18	11 (55 %)	-
Bilginer <i>et al.</i> /2009 ⁽¹⁴⁾	Retrospectivo	Muy baja	3	-	3 (100 %)	0
Neils <i>et al.</i> /2013 ⁽¹⁵⁾	Retrospectivo	Muy baja	7	17	7 (100 %)	0
Brichtova <i>et al.</i> /2013 ⁽¹⁶⁾	Prospectivo	Muy baja	5	-	4 (80 %)	0
Tamburrini <i>et al.</i> /2013 ⁽¹⁷⁾	Retrospectivo	Muy baja	14	2,7	9 (64 %)	-
Joana <i>et al.</i> /2017 ⁽¹⁸⁾	Retrospectivo	Muy baja	10	7,8	5 (50 %)	1 (10 %)
Leopoldo <i>et al.</i> /2020 ⁽¹⁹⁾	Prospectivo	Moderada	43	-(rango de 0-19)	18 (41,9 %)	4 (9,3 %)
Takehige <i>et al.</i> /2021 ⁽²⁰⁾	Retrospectivo	Baja	8	21,6	5 (62,5 %)	0

Tabla 2. Criterios de “éxito” utilizados en los estudios seleccionados

Autores/Año	Criterios de éxito utilizados
Jones <i>et al.</i> /1990	Resolución de los síntomas de hipertensión intracraneal, incluida el descenso del perímetro cefálico y la normalización de la tensión fontanelar ⁽⁸⁾ Valores normales de presión intracraneal invasiva durante 48 horas post-operatorias (no disponible en todos los casos)
Jones <i>et al.</i> /1996	Mejoría clínica Disminución del tamaño ventricular mediante ecografía y/o TC ⁽⁹⁾
Teo y Jones/1996	Resolución de los síntomas y signos clínicos, y disminución del tamaño ventricular o, resolución de los síntomas y signos clínicos, sin disminución o cambios en el diámetro ventricular, pero mejoría en la evaluación de test psicométrico ⁽¹⁰⁾
Beems <i>et al.</i> /2002	Alivio de los síntomas clínicos ⁽¹¹⁾
Buxton <i>et al.</i> /2003	Mejoría clínica Evaluación de la permeabilidad de la TVE con resonancia magnética ⁽¹²⁾
O'Brien <i>et al.</i> /2005	Mejoría clínica e independencia del shunt Evaluación de la permeabilidad de la TVE con resonancia magnética ⁽¹³⁾
Bilginer <i>et al.</i> /2009	Mejoría de los síntomas y signos relacionados con hipertensión intracraneal Evaluación de la permeabilidad de la TVE con resonancia magnética ⁽¹⁴⁾
Neils <i>et al.</i> /2013	Reinserción de sistema derivativo ⁽¹⁵⁾
Brichtova <i>et al.</i> /2013	Resolución clínica de los síntomas y signos relacionados con la hidrocefalia Ausencia de signos radiológicos de “fallo” en IRM evolutiva cada 2 años ⁽¹⁶⁾
Tamburrini <i>et al.</i> /2013	Resolución clínica de los síntomas y signos relacionados con la hidrocefalia Disminución del tamaño ventricular (índice de Evans) No progresión del deterioro neurocognitivo ⁽¹⁷⁾
Joana <i>et al.</i> /2017	Resolución clínica de los síntomas y signos relacionados con la hidrocefalia Ausencia documentada en los registros médicos de “hidrocefalia activa” en los estudios imagenológicos post-operatorios ⁽¹⁸⁾
Leopoldo <i>et al.</i> /2020	Mejoría clínica e independencia del shunt (la disminución del volumen ventricular no se consideró un criterio de éxito) ⁽¹⁹⁾
Takehige <i>et al.</i> /2021	Disminución del tamaño ventricular (índice de Evans) Evaluación de la permeabilidad de la TVE con resonancia magnética 3D Evaluación de la pulsatilidad del líquido cefalorraquídeo (LCE) con resonancia magnética contrastada en fase cine ⁽²⁰⁾

las teorías emplean como base las anomalías anatómicas para tratar de explicar la alteración de la dinámica del LCE. Según Sgouros *et al.*, las características predominantes de hidrocefalia en niños con MMC pueden cambiar en el tiempo. ⁽²²⁾ En los bebés la deformación del espacio subaracnoideo y su inmadurez, combinada con el aumento del flujo venoso, prevalecería la resistencia. Más tarde debido al crecimiento progresivo de la cavidad craneal empeoraría la estenosis acueductal y cambiaría la forma de hidrocefalia, principalmente comunicante, en una forma de tipo obstructivo.

Otros autores propusieron una teoría unificada donde una inducción mesenquimatosa insuficiente durante la vida embrionaria, en la futura fosa craneal posterior, debido a la pérdida de LCE a través del defecto espinal, es la causa real de la hipoplasia, y explicaría el descenso caudal del rombencéfalo y la hidrocefalia secundaria. ⁽²³⁾ Tal hipótesis se confirmó en los últimos años cuando se observó que la reparación intrauterina del defecto espinal estaba asociada con una incidencia y gravedad menores de la malformación de Chiari tipo II, que se encuentra típicamente en sujetos mielodisplásicos, lo cual conduce a la oclusión de las salidas del cuarto ventrículo y causa de la hidrocefalia asociada. ⁽²⁴⁾

No obstante, existen otras posibles causas de obstrucción de LCE en este grupo de pacientes: la traslación vertical del tronco encefálico puede causar un aumento de la resistencia al LCE dentro del acueducto de Silvio. ⁽²⁵⁾ Otros estudios sugieren que anomalías funcionales podrían contribuir a la génesis de una hidrocefalia de tipo comunicante, por ejemplo, la presencia anormal y distribución de glicosaminoglicanos en las regiones ventriculares subependimales. ^(26,27) Es probable que la sumatoria de factores obstructivos y arreabsortivos, sean los responsables de la gran variabilidad clínica en los sujetos mielodisplásicos con hidrocefalia, explicando de esta forma también, las diferentes respuestas al tratamiento. ^(20,26)

La hidrocefalia leve y lentamente progresiva que puede identificar a una proporción de sujetos con MMC, es probable cuando los factores patogénicos obstructivos ocupan un rol relativamente bajo. En esos casos, es débil la indicación quirúrgica de TVE, por la posibilidad de detención de la hidrocefalia. También puede ser responsable de algunos fracasos de la técnica, debido a la relativa baja presión intraventricular, que puede tener como resultado la disminución del flujo a través del estoma y su consecuente cierre. ⁽¹⁹⁾

La evolución de la hidrocefalia desde un patrón comunicante a uno obstructivo, puede guardar relación con la desproporción progresivamente creciente entre la fosa craneal posterior hipoplásica y el rombencéfalo en desarrollo, lo cual explicaría el éxito tardío de la TVE en pacientes que no respondieron inicialmente a la misma en la infancia temprana. ⁽¹⁹⁾

Por muchos años el tratamiento estándar para este tipo de hidrocefalia fue la colocación de un sistema derivativo. Además, la fístula de LCE en la zona del defecto luego de la reparación fue considerada como evidencia de una hidrocefalia activa, que requería la implantación de un *shunt*, lo cual llevó a la suposición de que casi todos los niños que nacían con MMC desarrollaban una hidrocefalia progresiva. Sobre este sustrato, muchos autores defienden las posibles ventajas de una corrección simultánea de la malformación espinal y la colocación de un dispositivo de derivación. El *shunt* favorecería la cicatrización, y prevendría el efecto adverso sobre la función cognitiva que podría resultar de la presión intracraneal elevada. ⁽²⁸⁾ La otra opción sería seguir el enfoque secuencial tradicional en el que la reparación del defecto espinal se lleva a cabo en el primer tiempo y la inserción del *shunt* en dependencia de la necesidad. Se ha sugerido que de 7 días a 10 días después de la reparación de la malformación espinal es el momento ideal para la colocación del sistema derivativo. ⁽²⁹⁾

Otro argumento propuesto a favor del enfoque secuencial es que el retraso en la colocación de la derivación podría evitar insertar el dispositivo de derivación en algunos niños que no desarrollarían una hidrocefalia progresiva. ⁽³⁰⁾ No obstante, las complicaciones relacionadas con la derivación son significativamente mayores en hidrocefalia asociada a MMC que en otros tipos de condiciones que requieren derivación de LCE. Hasta un 40 % de los niños con DVP pueden experimentar una falla del dispositivo insertado, durante el primer año postoperatorio. ^(4,27) Uno de los mayores beneficios de la TVE radica en su bajo índice de complicaciones. ⁽³¹⁾

Hay varias razones por las que la TVE secundaria puede ser efectiva en la hidrocefalia por MMC. Primeramente, hay posibilidad que la DVP previa represente un factor positivo agregado sobre el éxito de la TVE. Un estudio de revisión reportó que la tasa de éxito de la TVE secundaria fue superior que la TVE primaria en múltiples indicaciones (estenosis acueductal, 70,6 % y 74,1 %; infección del sistema nervioso central, 37,7 % y 77,8 %; espina bífida, 36,5 % y 76,2 %; TVE primaria y secundaria, respectivamente). ⁽³²⁾ Luego de la realización de la TVE, el tamaño de los ventrículos ha mostrado una reducción, como consecuencia de la expansión del espacio subaracnoideo por las pulsaciones del líquido cerebroespinal. ⁽¹⁴⁾ Sin embargo, pocos estudios lo utilizaron como indicador de éxito. ^(9,10,17,20)

Por otro lado, la edad de los pacientes al momento de realizar la TVE ha demostrado influir positivamente en los resultados. La primera DVP, en este contexto, es llevada a cabo habitualmente en la infancia, y la TVE según la necesidad cuando el niño es mayor. Un estudio publicado por Teo *et al.* reportó una diferencia significativa en los índices de éxito entre niños menores de 6 meses de edad (12,5 % de éxito) y aquellos mayores

de 6 meses (80 % de éxito).⁽¹⁰⁾ En el estudio de Takeshige *et al.* la mayoría de los pacientes fueron adultos (edad promedio: 21,6 años).⁽²⁰⁾ Otros estudios reportados también exponen la edad como un factor determinante en el éxito de la TVE, con peores resultados en pacientes más jóvenes.^(15,19) Una revisión sistemática reportó una tasa de fallo de la TVE en edades tempranas de 17,5 %. Esto puede estar relacionado con la inmadurez del espacio subaracnoideo y las granulaciones de Pacchioni en los lactantes y el bajo gradiente de reabsorción de LCE antes del cierre sutural.⁽³³⁾ Sin embargo, algunos autores no han encontrado relación con esta variable.⁽¹⁹⁾

Los criterios de éxito para la TVE son muy polémicos. Algunos autores emplean criterios clínicos y solo retiran el *shunt* en situaciones específicas como infección, en aras de evitar complicaciones fatales como la hemorragia intraventricular.⁽³⁴⁾ Para otros el volumen ventricular no es considerado un criterio de éxito, en casos con dilatación ventricular residual y resolución completa de los síntomas.⁽²⁹⁾ Teo *et al.* observaron que no todos los pacientes con mejoría de la sintomatología mostraban cambios en las dimensiones ventriculares, aunque estos autores consideraron la reducción ventricular como un criterio de éxito.⁽¹⁰⁾

El sistema de Kulkarni *et al.*, desarrollado recientemente, es una poderosa herramienta predictiva para la toma de decisiones en casos de hidrocefalia relacionada con MMC.^(35,36) Sin embargo, se han reconocido factores anatómicos relacionados con el fracaso de la TVE, no incluidos en este algoritmo, que favorecen problemas técnicos y la obliteración del estoma.⁽³⁷⁾

Entre las múltiples variantes reportadas, la existencia de una gran masa talámica intermedia y la estenosis de los forámenes de Monro, en particular, impiden la realización de la TVE, al no poder acceder al tercer ventrículo. Generalmente, la posición del foramen de Monro es estimada por la visualización de los plexos coroides y el paso de las estructuras venosas, en especial, la vena septal anterior y las venas talamoestriadas.⁽³⁸⁾ Sin embargo, puede ser difícil su identificación si estas estructuras no se encuentran en posición normal o están ausentes. A pesar de que la estenosis del foramen de Monro puede ser tratada mediante expansión gradual con balón, conlleva el riesgo añadido de lesión a estructuras venosas y el fórnix. Por otro lado, la masa talámica intermedia obstaculiza la navegación intraventricular. En aquellos casos con aumento del diámetro del piso del tercer ventrículo, este puede adquirir una tonalidad blanquecina, y la realización del estoma es difícil, por la textura dura y elástica del mismo.⁽²⁰⁾

En su serie preliminar de 93 TVE en pacientes pediátricos afectados por hidrocefalia y espina bífida, Warf *et al.* reportó la cicatrización de las cisternas interpedunculares como la principal característica endoscópica que dificulta la correcta

conclusión de una TVE, que fue descrita en 11 casos.⁽³⁹⁾ Aunque sin porcentajes especificados, también informaron que el top basilar generalmente no era reconocible, así como los cuerpos mamilares, 2 factores más, que podrían contribuir a una conclusión incorrecta de una TVE en estos pacientes.

En pro de evitar estos inconvenientes, en un contexto de alta disponibilidad, el estado del piso del tercer ventrículo y la cisterna cerebelopontina, deben ser evaluados previamente, mediante imágenes sagitales de resonancia magnética.⁽⁴⁰⁾ Sin embargo, consideramos que, a pesar de ello, antes de excluir el abordaje neuroendoscópico, deba tomarse en cuenta la experiencia del cirujano.

Mori *et al.* revisó los hallazgos de imágenes de resonancia magnética y tomografía computarizada de 21 niños que se sometieron a colocación de un *shunt* para el manejo de la hidrocefalia, relacionados con MMC, buscando posibles variantes anatómicas que podrían haber interferido con el éxito de la TVE.⁽⁵⁾ Una vez excluidos los pacientes con datos radiológicos insuficientes, reportaron la presencia de una gran masa intermedia en el 63,2 % de los casos, estenosis del piso del tercer ventrículo en el 30 % de los casos, y una cisterna prepontina estrecha en el 38,1 % de los casos. También, Teo *et al.* y Furtado *et al.* reportaron interrupciones durante la realización de la TVE por deformidades ventriculares.^(10,19)

Teo *et al.* recogieron los resultados de la TVE realizada en 55 niños operados al nacer por MMC.⁽¹⁰⁾ La tasa de éxito general del procedimiento fue del 83,6 %. Sin embargo, se informó una diferencia significativa en los resultados si el procedimiento se hizo en niños menores de 6 meses o más de 6 meses. El mismo hallazgo se encontró si era el procedimiento primario (tasa de éxito del 29 %) comparado con la tasa de éxito del procedimiento cuando se llevó a cabo en el momento de mal funcionamiento de la derivación (tasa de éxito del 84 %). Aunque no alcanzaron significación estadística, otros factores que predijeron un resultado favorable fueron la presencia de una hidrocefalia triventricular, un diámetro del tercer ventrículo mayor que 4 mm, y la evidencia de espacios subaracnoideos normales o ligeramente reducidos. Por otro lado, la infección previa del líquido cefalorraquídeo o de una hemorragia intraventricular fueron factores predictivos negativos.

Resultados similares fueron reportados por Jones *et al.* en una serie de 25 pacientes; solamente 1 de cada 11 pacientes tuvo un resultado exitoso a largo plazo a pesar de una buena fenestración inicial del piso del tercer ventrículo y estricta selección de los pacientes (adecuado tamaño del tercer ventrículo e hidrocefalia progresiva "relativamente lenta").⁽⁹⁾ En el otro grupo a 14 pacientes se les realizó una TVE en lugar de revisión del *shunt*, ante su disfunción. En 13 de ellos, el procedimiento tuvo éxito a largo plazo.

Sin embargo, respecto a la edad de los pacientes, Tamburrini *et al.* no encontró diferencias significativas entre lactantes (mayor que 6 meses) sometidos a TVE primaria (en general una tasa de éxito, 70 %) y pacientes mayores que se sometieron a TVE como procedimiento secundario en el momento, o mal funcionamiento de un dispositivo de derivación de LCE previamente insertado (tasa global de éxito de 64 %).⁽¹⁷⁾ Los autores brindaron un seguimiento de 5 años. La serie global incluyó a 14 niños con una edad promedio de 2,7 años.

Como detalle técnico, el movimiento oscilante de los bordes del estoma, inmediatamente después de la ventriculostomía ha sido correlacionado con el éxito de la TVE y debe ser confirmado cuidadosamente.⁽³⁸⁾ Solo 2 series mencionan explícitamente esta información.^(17,20)

Se ha publicado una disminución de la tasa de éxito de la TVE al año, luego de efectuado el proceder, pero otros autores no han encontrado resultados similares.^(17,19) Sin embargo, consideramos que un éxito global de la TVE de 69,9 % en este grupo de pacientes, clasificados en algún momento como *shunt*-dependientes, implica una independencia del dispositivo cercana a 2 tercios, lo cual es alentador; con el consecuente descenso en morbi-mortalidad relacionada a disfunción o infección del sistema.

Es obligatorio señalar las posibles limitaciones de nuestro estudio. Primeramente, la baja calidad de la evidencia, debilita la fuerza de la recomendación. En este acápite destacan el bajo número de pacientes (solo 395) y la variabilidad en el reporte de "éxito" de la intervención. Además, la restricción idiomática utilizada y la utilización exclusiva de texto completo disponible, podrían inducir un sesgo de selección y accesibilidad, respectivamente.

Conclusiones

A pesar de la evidencia limitada, la tercer ventriculostomía endoscópica secundaria puede considerarse una alternativa atractiva para el manejo de pacientes mielodisplásicos seleccionados con hidrocefalia por *shunt malfunction* (disfunción de la derivación).

Recomendaciones

Diseñar y realizar estudios originales con rigor metodológico y estadístico para emitir claras recomendaciones.

REFERENCIAS BIBLIOGRÁFICAS

1. Akhmediev MM, Kariev GM, Akhmediev TM. Intrathecal CSF dynamic measurements in hydrocephalus associated with MMC-Experience of the Republican center of neurosurgery of Uzbekistan. *Interdiscip Neurosurg* [Internet]. 1 jun 2020 [citado 29 ene 2023];20:100644. Disponible en: <https://www.sciencedirect.com/science/article/pii/S2214751919302518>
2. Ntimbani J, Kelly A, Lekgwara P. Myelomeningocele. A literature review. *Interdiscip Neurosurg* [Internet]. 1 mar 2020 [citado 29 ene 2023];19:100502. Disponible en: <https://www.sciencedirect.com/science/article/pii/S2214751919301586>
3. Adebayo BO, Kanu OO, Bankole OB, Ojo OA, Adetunmbi B, Morgan E. Early Outcome of Endoscopic Third Ventriculostomy With Choroid Plexus Cauterization Versus Ventriculoperitoneal Shunt as Primary Treatment of Hydrocephalus in Children With Myelomeningocele: A Prospective Cohort Study. *Oper Neurosurg* [Internet]. dic 2021 [citado 29 ene 2023];21(6):461. Disponible en: https://journals.lww.com/onsonline/Abstract/2021/12000/Early_Outcome_of_Endoscopic_Third_Ventriculostomy.12.aspx
4. Gürbüz MS, Yüksel MO. The Association between the Timing of Shunt Placement and Shunt Infection in Hydrocephalus Associated with Myelomeningocele. 2020 [citado 29 ene 2023]; Disponible en: <http://acikerisim.nku.edu.tr/xmlui/handle/20.500.11776/8101>
5. Takeshige N, Uchikado H, Nakashima D, Negoto T, Nagase S, Yoshitomi M, *et al.* Endoscopic third ventriculostomy for myelomeningocele-related hydrocephalus after shunt failure: Long-term outcome in a series of 8 patients. *Clin Neurol Neurosurg* [Internet]. 1 feb 2021 [citado 23 ene 2023];201:106406. Disponible en: <https://www.sciencedirect.com/science/article/pii/S0303846720307496>
6. Tetzlaff J, Page M, Moher D. PRISMA 2020 statement: development of and key changes in an updated guideline for reporting systematic reviews and meta-analyses. *Value Health* [Internet]. 1 de mayo de 2020 [citado 15 de agosto de 2022];23:S312-3. Disponible en: [https://www.valueinhealthjournal.com/article/S1098-3015\(20\)31342-5/fulltext](https://www.valueinhealthjournal.com/article/S1098-3015(20)31342-5/fulltext)
7. Hilton Boon M, Thomson H, Shaw B, Akl EA, Lhachimi SK, López-Alcalde J, *et al.* Challenges in applying the GRADE approach in public health guidelines and systematic reviews: a concept article from the GRADE Public Health Group. *J Clin Epidemiol* [Internet]. 1 jul 2021 [citado 15 ago 2022];135:42-53. Disponible en: <https://www.sciencedirect.com/science/article/pii/S0895435621000032>
8. Jones RF, Stening WA, Brydon M. Endoscopic third ventriculostomy. *Neurosurgery*. ene 1990 [citado 15 ago 2022];26(1):86-91;discussion91-92. Disponible en: <https://pubmed.ncbi.nlm.nih.gov/2294483/>
9. Jones RF, Kwok BC, Stening WA, Vonau M. Third ventriculostomy for hydrocephalus associated with spinal dysraphism: indications and contraindications. *Eur J Pediatr Surg Off J Austrian Assoc Pediatr Surg Al Z Kinderchir*. diciembre de 1996 [citado 15 ago 2022];6Suppl1:5-6. Disponible en: <https://pubmed.ncbi.nlm.nih.gov/9008809/>
10. Teo C, Jones R. Management of hydrocephalus by endoscopic third ventriculostomy in patients with myelomeningocele. *Pediatr Neurosurg*. agosto de 1996 [citado 15 de agosto de 2022];25(2):57-63;discussion63. Disponible en: <https://pubmed.ncbi.nlm.nih.gov/9075248/>
11. Beems T, Grotenhuis AJ. Is the success rate of endoscopic third ventriculostomy age-dependent? *Childs Nerv Syst* [Internet]. 1 nov 2002 [citado 29 ene 2023];18(11):605-8. Disponible en: <https://doi.org/10.1007/s00381-002-0652-6>

12. Buxton N, Macarthur D, Robertson I, Punt J. Neuroendoscopic third ventriculostomy for failed shunts. *Surg Neurol*. septiembre de 2003 [citado 29 ene 2023];60(3):201-3;discussion203-4. Disponible en: <https://pubmed.ncbi.nlm.nih.gov/12922033/>
13. O'Brien DF, Javadpour M, Collins DR, Spennato P, Mallucci CL. Endoscopic third ventriculostomy: an outcome analysis of primary cases and procedures performed after ventriculoperitoneal shunt malfunction. *J Neurosurg*. noviembre de 2005 [citado 29 ene 2023];103(5Suppl):393-400. Disponible en: <https://pubmed.ncbi.nlm.nih.gov/16302610/>
14. Bilginer B, Oguz KK, Akalan N. Endoscopic third ventriculostomy for malfunction in previously shunted infants. *Childs Nerv Syst* [Internet]. 1 de junio de 2009 [citado 29 ene 2023];25(6):683-8. Disponible en: <https://doi.org/10.1007/s00381-008-0779-1>
15. Neils DM, Wang H, Lin J. Endoscopic third ventriculostomy for shunt malfunction: What to do with the shunt? *Surg Neurol Int* [Internet]. 15 ene 2013 [citado 29 ene 2023];4:3. Disponible en: <https://www.ncbi.nlm.nih.gov/pmc/articles/PMC3589866/>
16. Brichtova E, Chlachula M, Hrbac T, Lipina R. Endoscopic Third Ventriculostomy in Previously Shunted Children. *Minim Invasive Surg* [Internet]. 2013 [citado 29 de enero de 2023];2013:584567. Disponible en: <https://www.ncbi.nlm.nih.gov/pmc/articles/PMC3742007/>
17. Tamburrini G, Frassanito P, Iakovaki K, Pignotti F, Rendeli C, Murolo D, *et al*. Myelomeningocele: the management of the associated hydrocephalus. *Childs Nerv Syst* [Internet]. 1 de septiembre de 2013 [citado 29 ene 2023];29(9):1569-79. Disponible en: <https://doi.org/10.1007/s00381-013-2179-4>
18. Rei J, Pereira J, Reis C, Salvador S, Vaz R. Endoscopic Third Ventriculostomy for the Treatment of Hydrocephalus in a Pediatric Population with Myelomeningocele. *World Neurosurg* [Internet]. septiembre 2017 [citado 29 ene 2023];105:163-9. Disponible en: <https://www.sciencedirect.com/science/article/pii/S1878875017308069>
19. Furtado LMF, da Costa Val Filho JA, Holliday JB, da Silva Costa J, de Matos MA, Nascimento VAM, *et al*. Endoscopic third ventriculostomy in patients with myelomeningocele after shunt failure. *Childs Nerv Syst ChNS Off J Int Soc Pediatr Neurosurg*. diciembre de 2020 [citado 29 ene 2023];36(12):3047-52. Disponible en: <https://pubmed.ncbi.nlm.nih.gov/32248278/>
20. Takeshige N, Uchikado H, Nakashima D, Negoto T, Nagase S, Yoshitomi M, *et al*. Endoscopic third ventriculostomy for myelomeningocele-related hydrocephalus after shunt failure: Long-term outcome in a series of 8 patients. *Clin Neurol Neurosurg*. febrero 2021 [citado 29 ene 2023];201:106406. Disponible en: <https://pubmed.ncbi.nlm.nih.gov/33341457/>
21. Dewan MC, Wellons JC, Naftel RP. Hydrocephalus Secondary to Spina Bifida. En: Limbrick Jr. DD, Leonard JR, editores. *Cerebrospinal Fluid Disorders: Lifelong Implications* [Internet]. Cham: Springer International Publishing; 2019 [citado 29 ene 2023]. 185-98 p. Disponible en: https://doi.org/10.1007/978-3-319-97928-1_10
22. Sgouros S. Hydrocephalus with Myelomeningocele. En: Cinalli G, Sainte-Rose C, Maixner WJ, editores. *Pediatric Hydrocephalus* [Internet]. Milano: Springer Milan; 2005 [citado 29 ene 2023]. p. 133-44. Disponible en: https://doi.org/10.1007/978-88-470-2121-1_9
23. McLone DG, Knepper PA. The Cause of Chiari II Malformation: A Unified Theory. *Pediatr Neurosurg* [Internet]. 1989 [citado 23 ene 2023];15(1):1-12. Disponible en: <https://www.karger.com/Article/FullText/120432>
24. Miller JL, Huisman TAGM. Spinal Dysraphia, Chiari 2 Malformation, Unified Theory, and Advances in Fetoscopic Repair. *Neuroimaging Clin N Am*. agosto de 2019 [citado 23 ene 2023];29(3):357-66. Disponible en: <https://pubmed.ncbi.nlm.nih.gov/31256859/>
25. Chellathurai A, Kathirvelu G, Mukkada PJ, Rajendran K, Ramani R. Spinal Dysraphisms: A New Anatomical-Clinicoradiological Classification. *Indian J Radiol Imaging*. octubre de 2021 [citado 23 ene 2023];31(4):809-29. Disponible en: <https://www.ncbi.nlm.nih.gov/pmc/articles/PMC8817824/>
26. Texakalidis P, Tora MS, Wetzel JS, Chern JJ. Endoscopic third ventriculostomy versus shunt for pediatric hydrocephalus: a systematic literature review and meta-analysis. *Childs Nerv Syst* [Internet]. 1 ago 2019 [citado 29 ene 2023];35(8):1283-93. Disponible en: <https://doi.org/10.1007/s00381-019-04203-2>
27. Ellenbogen Y, Brar K, Yang K, Lee Y, Ajani O. Comparison of endoscopic third ventriculostomy with or without choroid plexus cauterization in pediatric hydrocephalus: a systematic review and meta-analysis. *J Neurosurg Pediatr*. 3 de julio de 2020 [citado 29 de enero de 2023];26(4):371-8. Disponible en: <https://pubmed.ncbi.nlm.nih.gov/32619979/>
28. Bell WO, Arbit E, Fraser RAR. One-stage meningomyelocele closure and ventriculoperitoneal shunt placement. *Surg Neurol* [Internet]. marzo 1987 [citado 23 ene 2023];27(3):233-6. Disponible en: <https://www.sciencedirect.com/science/article/pii/0090301987900358>
29. Clinical and Radiological Predictors of Ventriculoperitoneal Shunt Insertion in Myelomeningocele Patients/Open Access Macedonian Journal of Medical Sciences. julio 2021 [citado 29 ene 2023]; Disponible en: <https://oamjms.eu/index.php/mjms/article/view/6265>
30. Caldarelli M, Di Rocco C, La Marca F. Shunt complications in the first postoperative year in children with meningomyelocele. *Childs Nerv Syst* [Internet]. dic 1996 [citado 23 ene 2023];12(12):748-54. Disponible en: <https://doi.org/10.1007/BF00261592>
31. Pande A, Lamba N, Mammi M, Gebrehiwet P, Trenary A, Doucette J, *et al*. Endoscopic third ventriculostomy versus ventriculoperitoneal shunt in pediatric and adult population: a systematic review and meta-analysis. *Neurosurg Rev* [Internet]. junio 2021 [citado 24 nov 2022];44(3):1227-41. Disponible en: <https://doi.org/10.1007/s10143-020-01320-4>
32. Waqar M, Ellenbogen JR, Mallucci C. Endoscopic third ventriculostomy for shunt malfunction in children: A review. *J Clin Neurosci Off J Neurosurg Soc Australas*. mayo 2018 [citado 24 nov 2022];51:6-11. Disponible en: <https://pubmed.ncbi.nlm.nih.gov/29483013/>
33. McCarthy DJ, Sheinberg DL, Luther E, McCrea HJ. Myelomeningocele-associated hydrocephalus: nationwide analysis and systematic review. *Neurosurg Focus* [Internet]. 1 oct de 2019 [citado 24 nov 2022];47(4):E5. Disponible en: <https://thejns.org/focus/view/journals/neurosurg-focus/47/4/article-pE5.xml>
34. Singh M, Gundamaneni SK, Sasidharan GM, Madhugiri VS, Rathakrishnan RKV. Intraventricular hemorrhage: A catastrophic

- ic complication after removal of old ventriculoperitoneal shunt. Asian J Neurosurg [Internet]. 2017 [citado 29 ene 2023];12(3):580-1. Disponible en: <https://www.ncbi.nlm.nih.gov/pmc/articles/PMC5532956/>
35. Rocque BG, Jensen H, Reeder RW, Kulkarni AV, Pollack IF, Welons JC, *et al*. Endoscopic third ventriculostomy in previously shunt-treated patients. J Neurosurg Pediatr. julio 2022 [citado 29 ene 2023];1-9. Disponible en: <https://pubmed.ncbi.nlm.nih.gov/35907200/>
36. Kulkarni AV, Riva-Cambrin J, Browd SR. Use of the ETV Success Score to explain the variation in reported endoscopic third ventriculostomy success rates among published case series of childhood hydrocephalus: Clinical article. J Neurosurg Pediatr [Internet]. febrero 2011 [citado 29 ene 2023];7(2):143-6. Disponible en: <https://thejns.org/pediatrics/view/journals/j-neurosurg-pediatr/7/2/article-p143.xml>
37. Etus V, Guler TM, Karabagli H. Third Ventricle Floor Variations and Abnormalities in Myelomeningocele-Associated Hydrocephalus: Our Experience with 455 Endoscopic Third Ventriculostomy Procedures. Turk Neurosurg. 2017 [citado 23 ene 2023];27(5):768-71. Disponible en: <http://www.neurosurgery.dergisi.org/abstract.php?lang=en&id=1903>
38. Tamayo EEH, Gonzalez LCA, Raez DRO, Rodríguez-Santillán LB. Tercer ventriculostomía endoscópica en hidrocefalia secundaria a tumores de fosa posterior en adultos. Rev Cienc Médicas Pinar Río [Internet]. diciembre de 2021 [citado 10 nov 2022];25(6):5273. Disponible en: <http://www.revcompinar.sld.cu/index.php/publicaciones/article/view/5273>
39. Warf BC. Hydrocephalus associated with neural tube defects: characteristics, management, and outcome in sub-Saharan Africa. Childs Nerv Syst [Internet]. 17 septiembre 2011 [citado 23 ene 2023];27(10):1589. Disponible en: <https://doi.org/10.1007/s00381-011-1484-z>
40. Udayakumaran S, Joseph T. Can We Predict Early Endoscopic Third Ventriculostomy Failure? The Role of Ultra-Early Postoperative Magnetic Resonance Imaging in Predicting Early Endoscopic Third Ventriculostomy Failure. World Neurosurg X [Internet]. 29 de ene 2019 [citado 29 ene 2023];2:100013. Disponible en: <https://www.ncbi.nlm.nih.gov/pmc/articles/PMC6580897/>

Recibido: 01/02/2025
Aprobado: 12/05/2025

Conflictos de intereses

Los autores declaran que no existen conflictos de intereses, entre ellos ni con el tema tratado.

Financiación

Los autores no recibieron financiación para el desarrollo de la presente investigación.

Contribuciones de los autores

- Conceptualización: Ernesto Enrique Horta Tamayo
- Curación de datos: Ernesto Enrique Horta Tamayo, Diana Rosa Ortega-Raez, Luis César Acosta-González
- Análisis formal: Ernesto Enrique Horta Tamayo, Diana Rosa Ortega-Raez, Luis César Acosta-González
- Investigación: Ernesto Enrique Horta Tamayo, Diana Rosa Ortega-Raez, Luis César Acosta-González
- Metodología: Ernesto Enrique Horta Tamayo
- Recursos: Diana Rosa Ortega Raez, Ernesto Enrique Horta Tamayo
- Redacción-Borrador original: Ernesto Enrique Horta Tamayo, Luis Cesar Acosta González, Diana Rosa Ortega-Raez, Amanda Carla Saquisili-Reyes
- Redacción-revisión y edición: Ernesto Enrique Horta Tamayo, Alfredo Carlos Rodríguez-Portelles, Martha Suárez-Cruz, Amanda Carla Saquisili-Reyes

Financiamientos

Los autores no recibieron financiación para el desarrollo de la presente investigación.

Cómo citar este artículo

Horta-Tamayo EE, Ortega-Raez DR, Acosta-González LC, Saquisili-Reyes AC, Rodríguez-Portelles AC, Suárez-Cruz M. Tercer ventriculostomía endoscópica secundaria en pacientes mielodisplásicos con hidrocefalia por disfunción del shunt: revisión sistemática. An Acad Cienc Cuba [Internet] 2025 [citado en día, mes y año];15(2):e1429. Disponible en: <http://www.revistaccuba.cu/index.php/revacc/article/view/1429>

El artículo se difunde en acceso abierto según los términos de una licencia Creative Commons de Atribución/Reconocimiento-NoComercial 4.0 Internacional (CC BY-NC-SA 4.0), que le atribuye la libertad de copiar, compartir, distribuir, exhibir o implementar sin permiso, salvo con las siguientes condiciones: reconocer a sus autores (atribución), indicar los cambios que haya realizado y no usar el material con fines comerciales (no comercial).[©] Los autores, 2025.

